Corso di Laurea in Infermieristica

GLI ANEURISMI DELL'AORTA ADDOMINALE

La Aorta Addominale

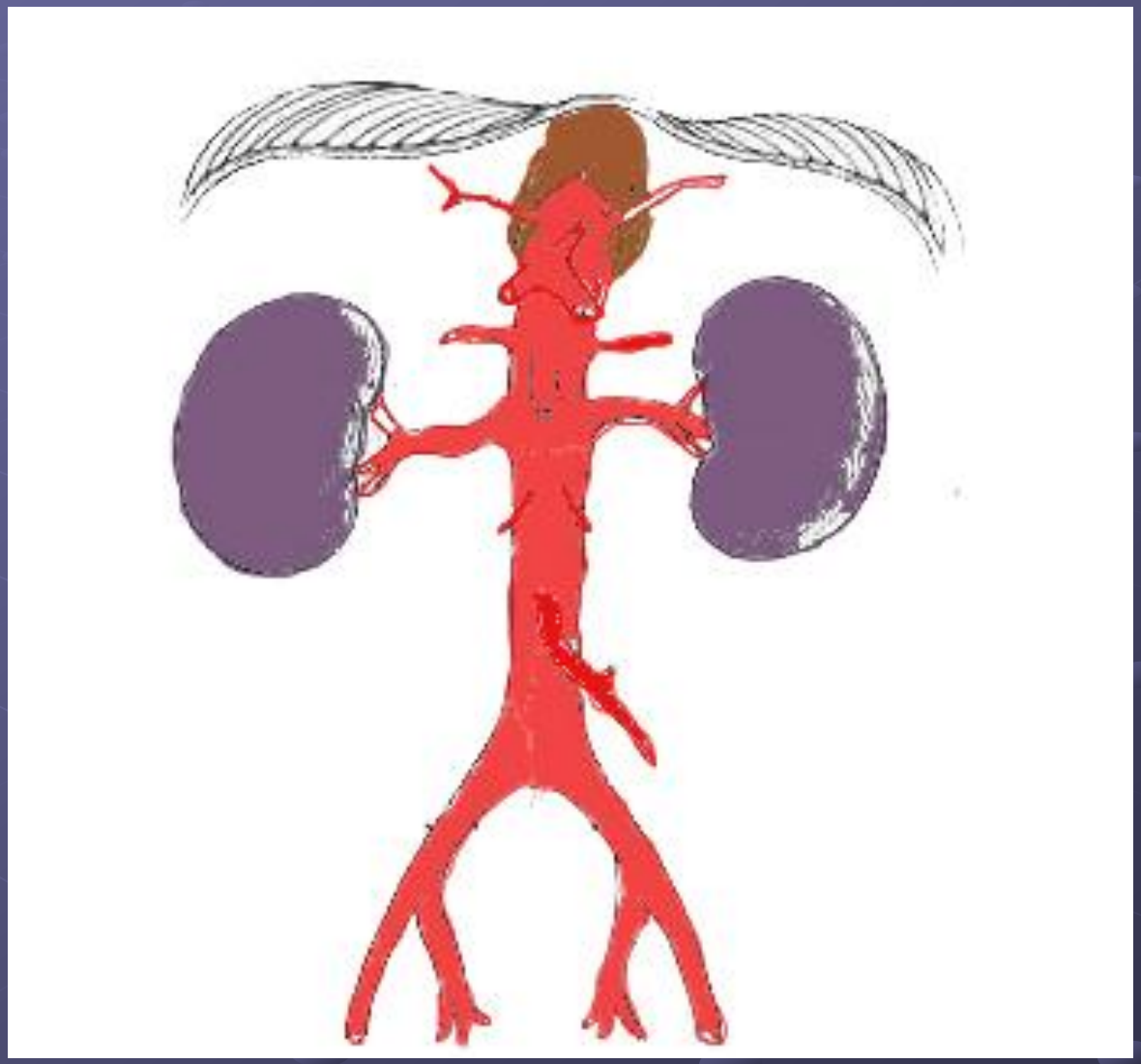

Definizione

ANEURISMA: *dilatazione permanente e localizzata di un'arteria con aumento del diametro di oltre il 50% rispetto a quello normale.*

La localizzazione piu' frequente è l'aorta sotto renale, spesso con coinvolgimento anche della biforcazione iliaca

ECTASIA: DILATAZIONE < AL 50%

Eziopatogenesi

LA CAUSA PRINCIPALE
E' RAPPRESENTATA
DALLA ARTERIOSCLEROSI

Altre cause rare:

- Necrosi cistica della media
- Sindrome di Ehlers-Danlos
- Sifilide

Meccanismo di formazione

- Frammentazione e sostituzione dell'elastina della **tonaca media** con collagene → assottigliamento

- Deposizione di calcio e formazione dell'ateroma

↓

INFRAGILIMENTO DELLA PARETE
E SUCCESSIVA
PROGRESSIVA DILATAZIONE

Incidenza

- M:F = 4:1
- Età avanzata
- AAA 7 volte piu' frequenti di quelli dell'aorta toracica
- Fumo aumenta di 7 volte il rischio
- Tredicesima causa di morte nei paesi industrializzati

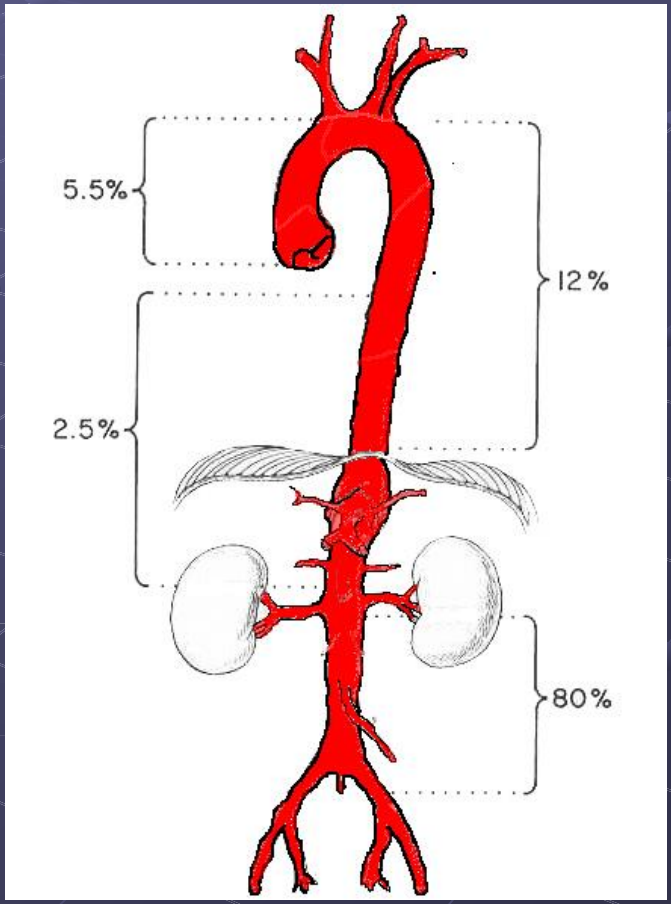

Storia naturale

Una volta formatosi un aneurisma esso va inevitabilmente incontro a rottura, peraltro in un lasso di tempo estremamente variabile.

Il rischio è correlato alle dimensioni (assolute e non) ed alla velocità di crescita.

Rischio di rottura a 5 aa in relazione al diametro:

- 5 -- 5.9 cm: 25%
- 6 -- 6.9 cm: 35%
- > 7 cm: 75%

Sintomatologia

- Il 75% dei pz è asintomatico *(diagnosi accidentale)*

- I sintomi sono spesso indicativi di una evoluzione verso la rottura:
  - *Vago dolore addominale in regione epigastrica irradiato posteriormente o al fianco*
  - *Sintomi dovuti alla compressione: erosione corpi vertebrali, nausea, vomito, calo ponderale, idronefrosi*

- Se si verifica una rapida espansione, una fissurazone o la rottura: dolore forte ed improvviso,all'addome od al dorso *(in relazione al punto di rottura)* che si può estendere fino alle cosce; il paziente può – anche con estrema rapidità – andare incontro a shock emorragico

Complicanze

- **Ischemia acuta degli arti inferiori** *(embolizzazione di materiale trombotico dalla sacca aneurismatica)*
- **Fissurazione:** progressione verso la rottura
- **Rottura** : shock emorragico da emoretroperitoneo o emiperitoneo massivo, possibili susseguenti shock cardiogeno, IRA da ipovolemia
  - libera
  - tamponata: visceri, omento, colonna vertebrale……
- **Rottura con perforazione**:
  - vena cava inferiore con fistola A-V ad alta portata con scompenso cardiaco ad alta gittata
  - segmento intestinale (75 % III porz duodenale) con ematemesi, melena, ipotensione e addominalgia – quando si verifica è quasi sempre una complicanza dei pazientim oprati per via chirurgica tradizionale

Diagnosi

- Esame Obiettivo: *massa pulsante addominale sincrona con il polso ± soffio sistolico addominale*
- Rx addome: *calcificazioni della parete aortica che ne disegnano il contorno*
- Ecografia addominale:
- TAC addominale mdc / Angio-TAC
- RMN / Angio-RMN
- Angiografia (? – se concomita arteriopatia cronica)

Angiografia

TAC + ricostruzione

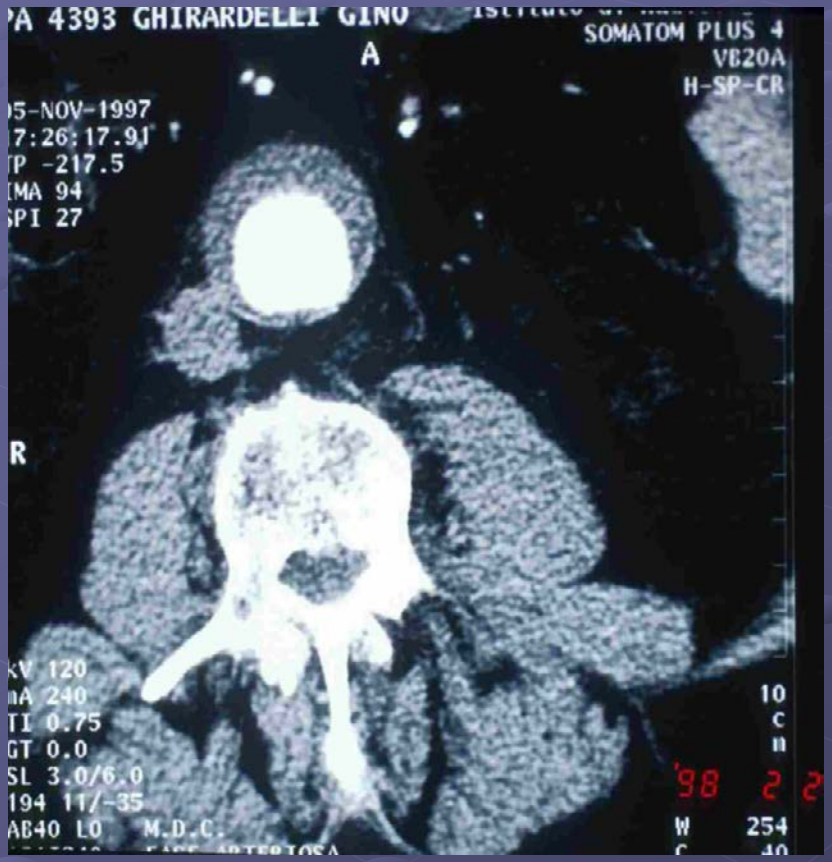

TAC + ricostruzione

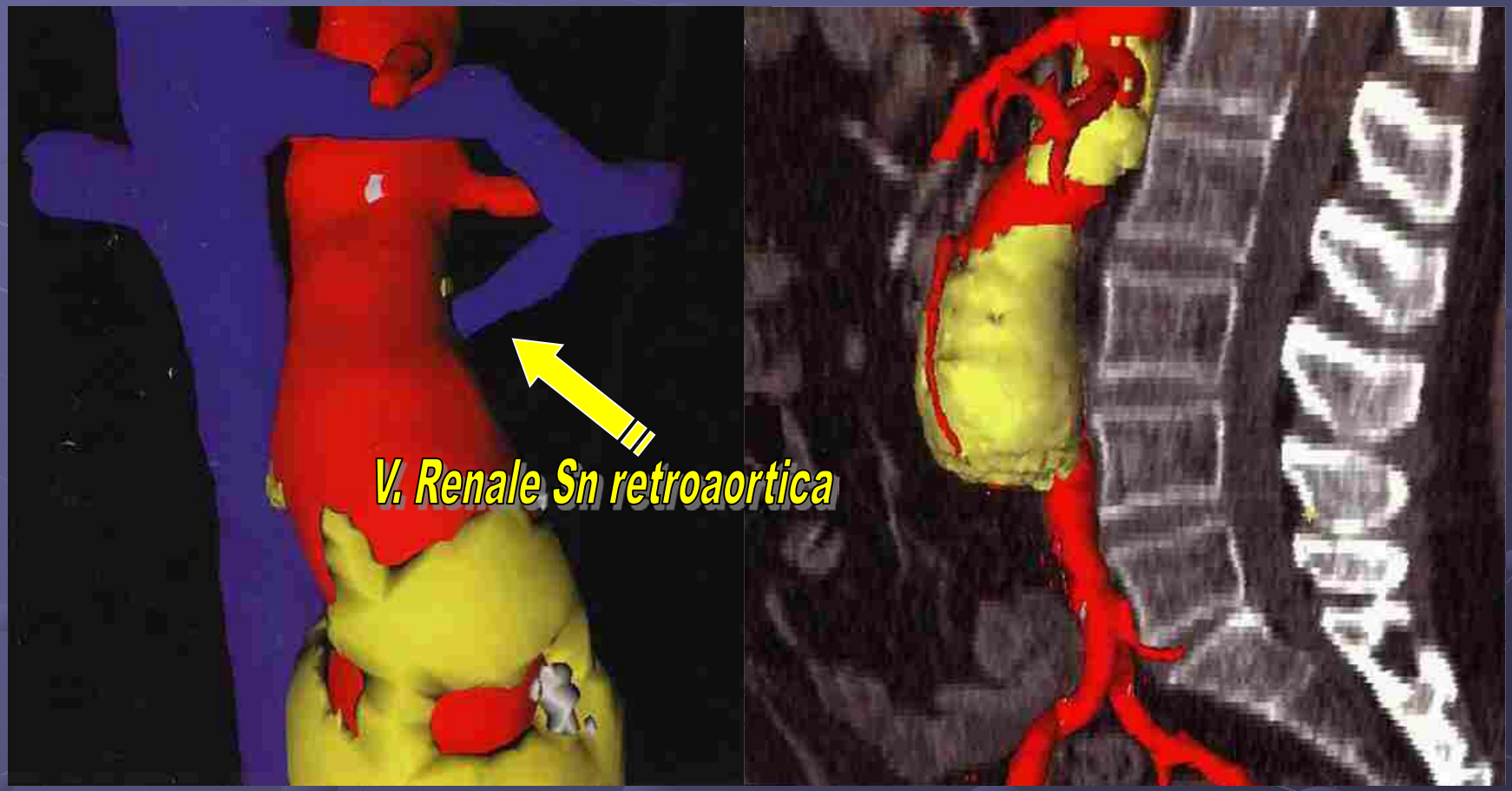

Chirurgia - 1 -

INDICAZIONI:

- Diametro ≥ di 5 cm
- Aneurisma Aortico in associazione ad Aneurisma Iliaco di diametro ≥2,5 cm.

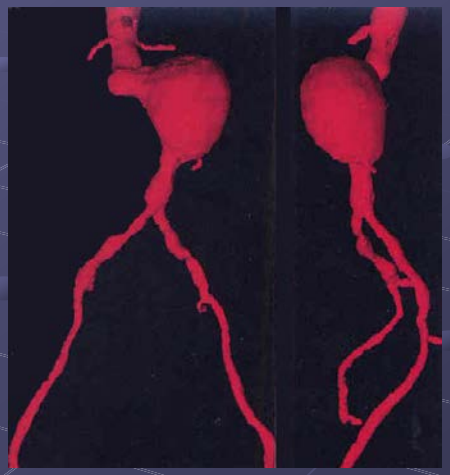

Rischio di rottura a 5 aa in relazione al diametro:

- 5 -- 5.9 cm: 25%
- 6 -- 6.9 cm: 35%
- > 7 cm: 75%

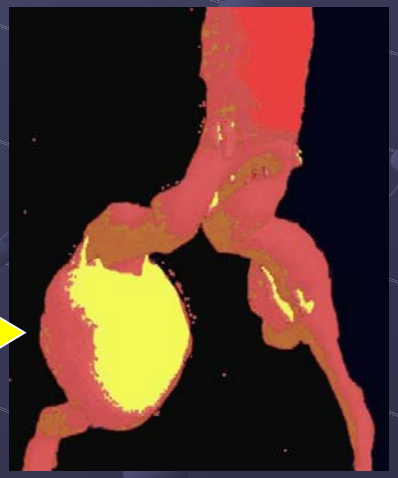

Chirurgia - 2 -

INDICAZIONI:

- Aneurisma con fissurazione del trombo e/o erosione parietale, indipendentemente dal calibro

- Rapporto tra diametro dell'aneurisma e del colletto > 2

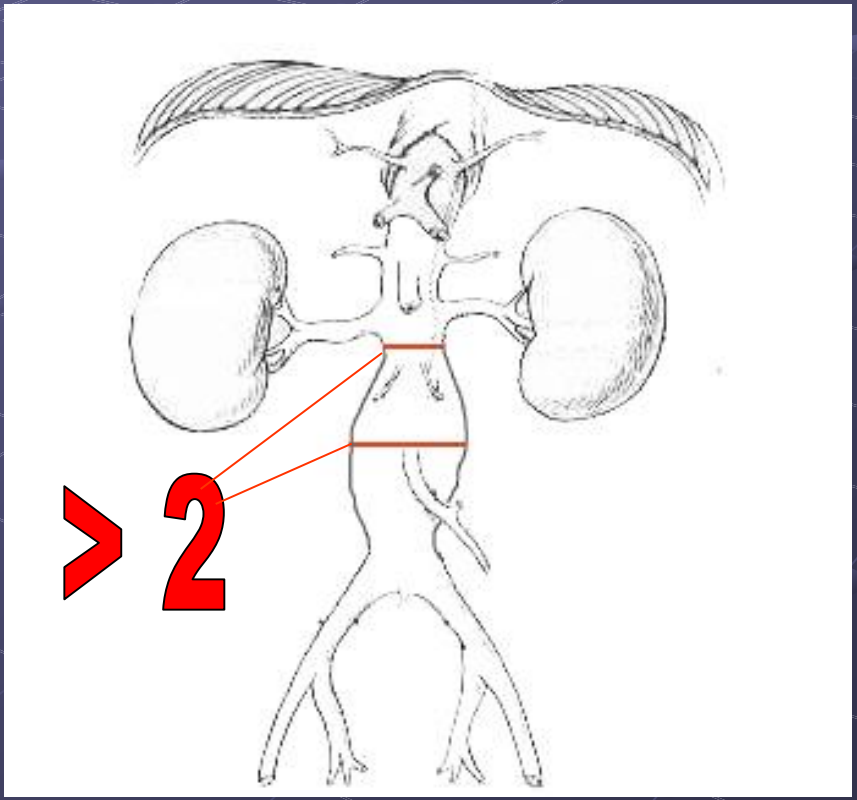

Chirurgia - 3 -

INDICAZIONI:

- Diametri inferiori se velocità di accrescimento > 0.5 cm/anno
- Diametro ≥ di 4 cm. con morfologia particolare *(a palla, presenza di blister)*

Studio preoperatorio

- Routine ematochimica con studio della funzione renale e della coagulazione
- Rx Torace
- ECG
- Spirometria
- EGA
- Visita Cardiologica
- Eco-Cardiogramma
- Visita Anestesiologica
- Eco-Color-Doppler TSA
- Eco-Color-Doppler carrefour femorale

Chirurgia - Tecniche

Chirurgia tradizionale “open”

- *Tecnica standardizzata, con risultati a distanza ben noti*
- *Lunga durata della protesi impiantata*
- *Necessità di reinterventi rara*
- *Consente trattamento di lesioni associate*
- *Follow – up non stretto, non invasivo nella maggioranza dei casi*
- ***Intervento importante***
- *Possibilità di complicanze anche importanti non del tutto trascurabile (fistola aorto enterica, ischemia intestinale, lesioni spleniche e ureterali, lesioni iatrogene …..)*
- *Degenza abbastanza lunga*

Chirurgia - Tecniche

Chirurgia endovascolare

- *Tecnica variabile (in relazione alla protesi) con risultati altrettanto variabili*
- *Durata della protesi relativamente poco nota (follow up non lunghissimi)*
- *Necessità di reinterventi chirurgici eccezionale - non infrequente "FINISSAGE" endovascolare (endoleaks….)*
- *Eventuali lesioni associate devono essere trattate in altra istanza*
- *Follow-up stretto, con TC il primo anno*
- ***Invasività bassissima – Anestesia generale leggera – spinale alta***
- ***Rare complicanze importanti** (assenza di fistole aorto-enteriche, ischemie intestinali eccezionali, assenza di lesioni spleniche e ureterali, lesioni iatrogene …..)*
- *Degenza brevissima*
- *Progressi tecnologici continui, con percentuali di fattibilità tecnica in costante aumento*

Chirurgia “OPEN”

MORTALITA’

In elezione: 0.9 – 5%

In urgenza: ≈ 50%

La mortalità in urgenza aumenta di circa il 10 % per ogni comorbidità importante associata (IRC, cardiopatia ischemica, insufficienza respiratoria….)

Attualmente la Chirurgia in urgenza viene fatta sempre in "open"

Chirurgia “OPEN”

AAA rotto

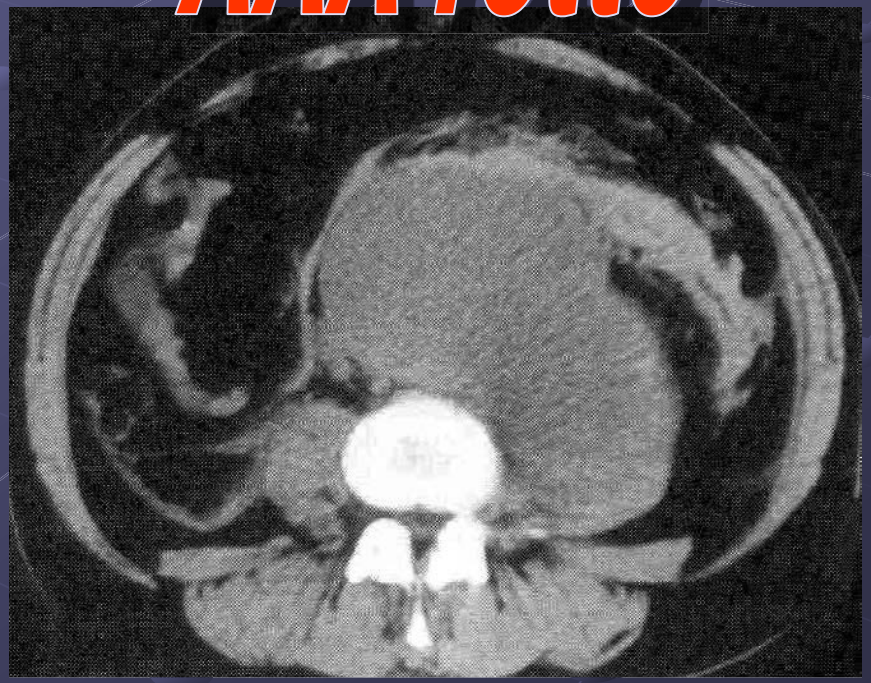

Chirurgia “OPEN”

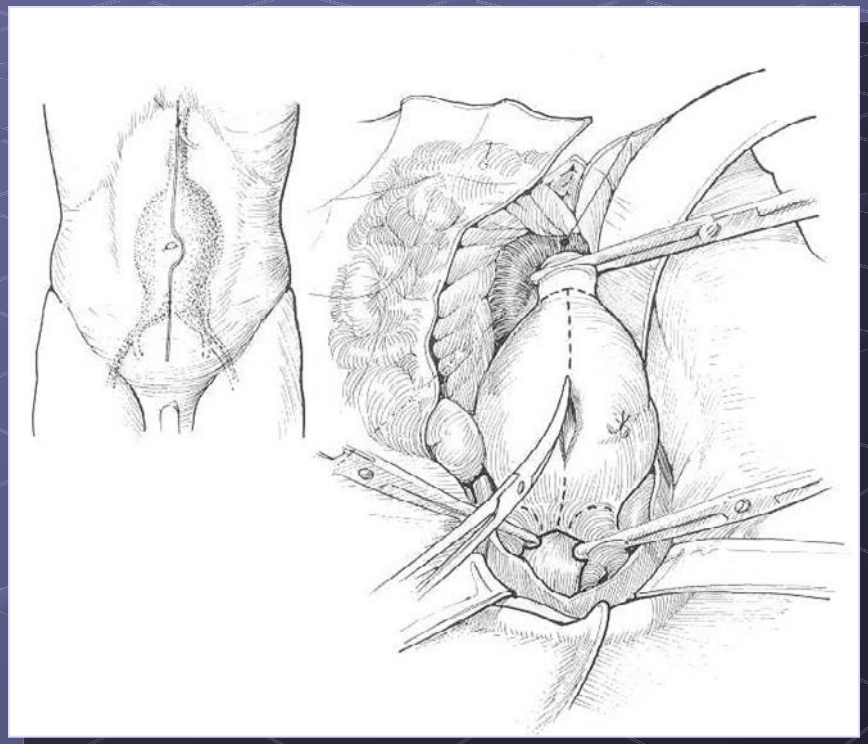

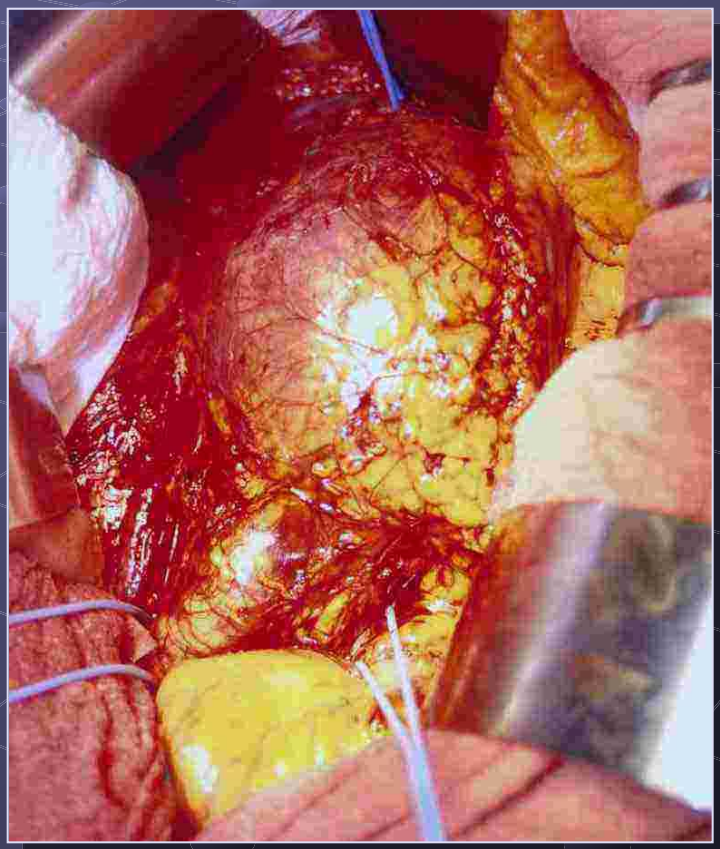

Chirurgia “OPEN”

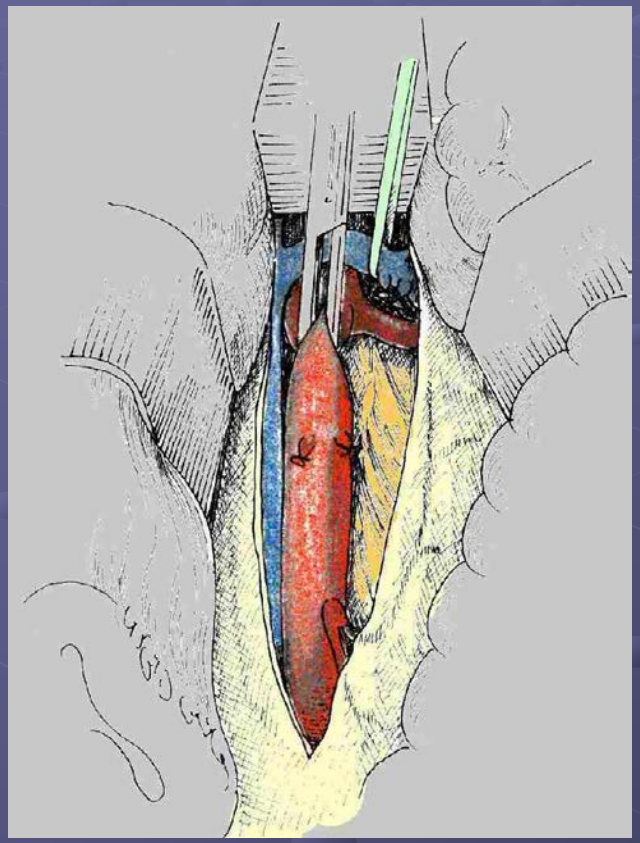

Clampaggio sottorenale

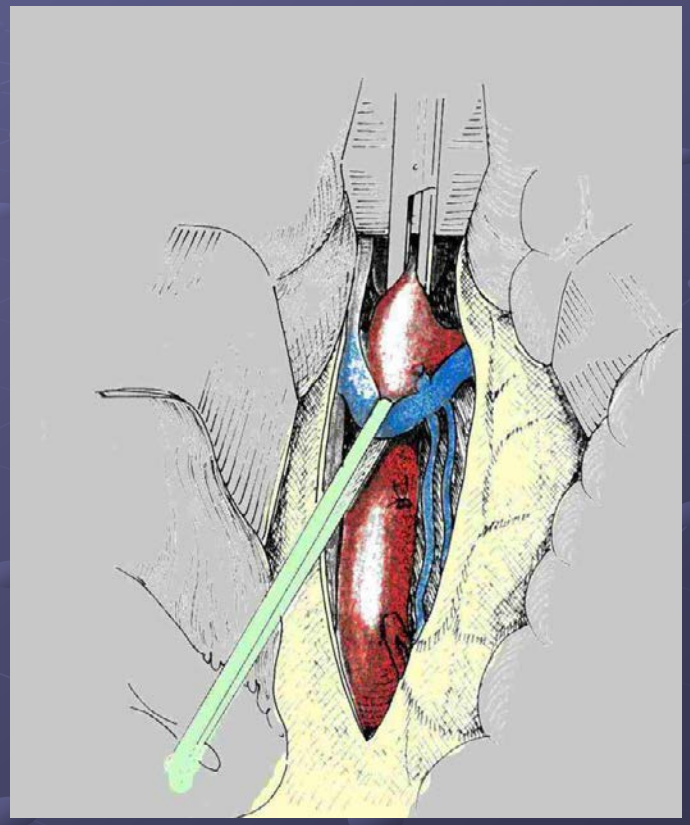

Clampaggio sovrarenale

Chirurgia “OPEN”

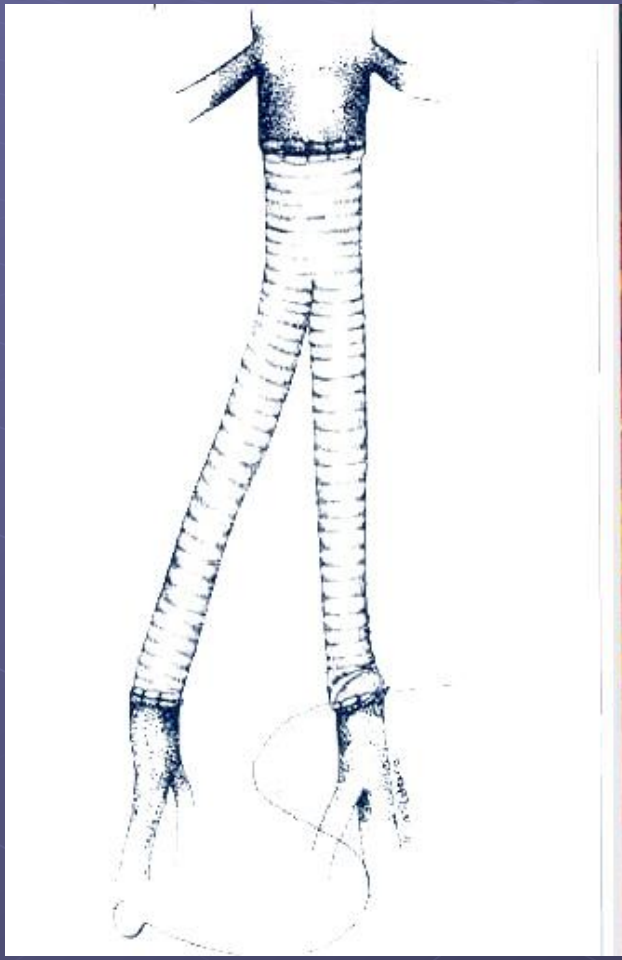

Chirurgia “OPEN”

COMPLICANZE (immediate ed a distanza)

- Emorragia intra-operatoria
- Ipotensione da declampaggio
- Insufficienza renale (ipotensione intra-operatoria, clampaggio sovra-renale, embolizzazione)
- Ileo paralitico, colite ischemica, ischemia intestinale
- Lesioni ureterali
- Ischemia degli arti inferiori (embolizzazione, occlusione branca)
- Infezione della protesi aortica
- Fistola Aorto-Duodenale

Chirurgia Endovascolare

INDICAZIONI:

- Età avanzata
- Alto rischio operatorio (ASA 3 – 4)
- Bassa aspettativa di vita (1-5 anni)
- Addome ostile

Chirurgia Endovascolare

CONTROINDIINDICAZIONI:

- Paziente giovane
- Assenza di fattori di rischio generali (ASA 1-2)
- Arteria mesenterica inferiore di grosso calibro con steno-ostruzione altri vasi viscerali

Chirurgia Endovascolare

DIAGNOSTICA

- TAC spirale con protocollo endovascolare
- ADSA (in casi particolari)
- Eco-Color-Doppler carrefour femorale
- Eco-Color-Doppler TSA

Chirurgia Endovascolare

How we do it

- Introduzione di un'endoprotesi attraverso le arterie femorali, preparata per via chirurgica.
- Cateterizzazione aorto-iliaca e dislocazione della endoprotesi per via endovascolare-radiologica
- Riparazione delle aa. Femorali e chiusura delle brecce chirurgiche

Chirurgia Endovascolare

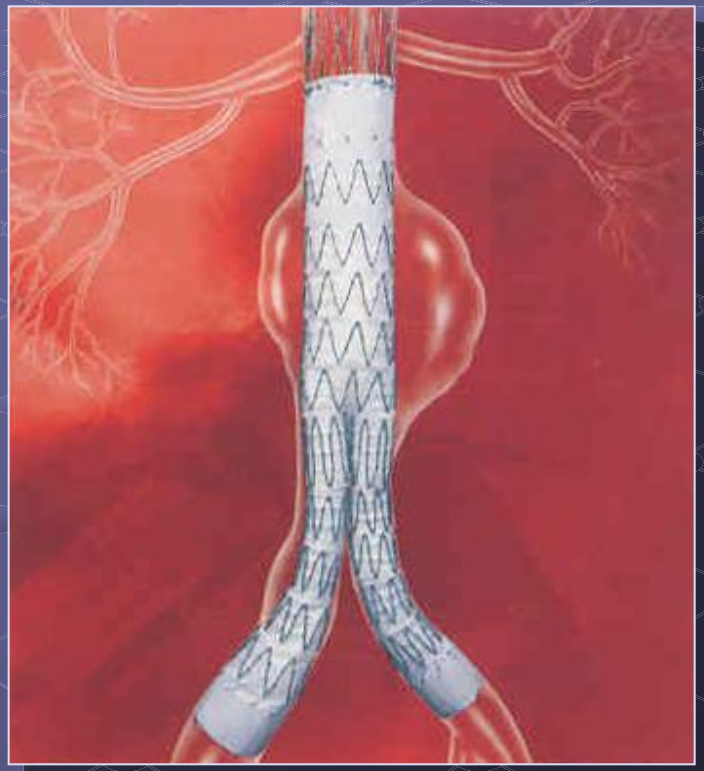

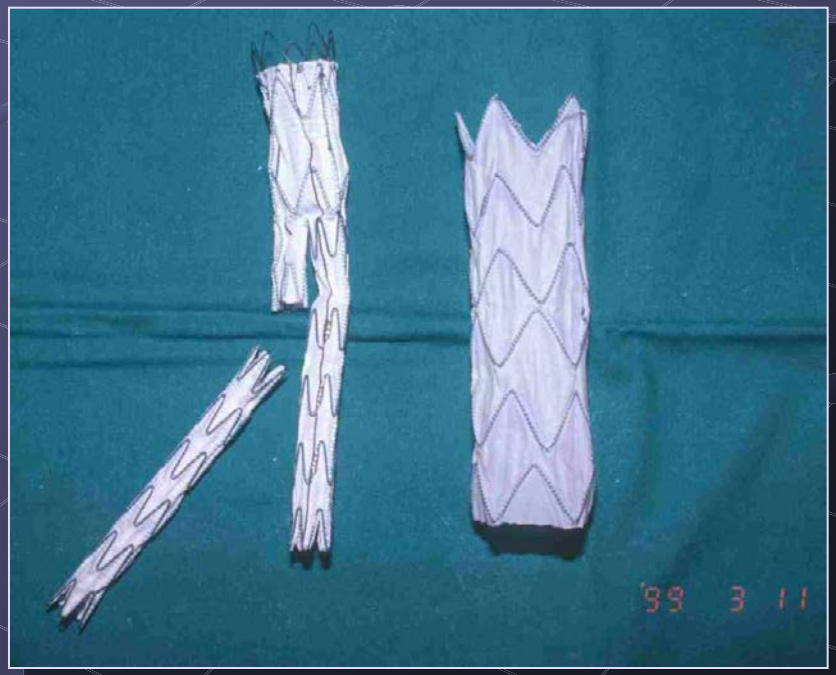
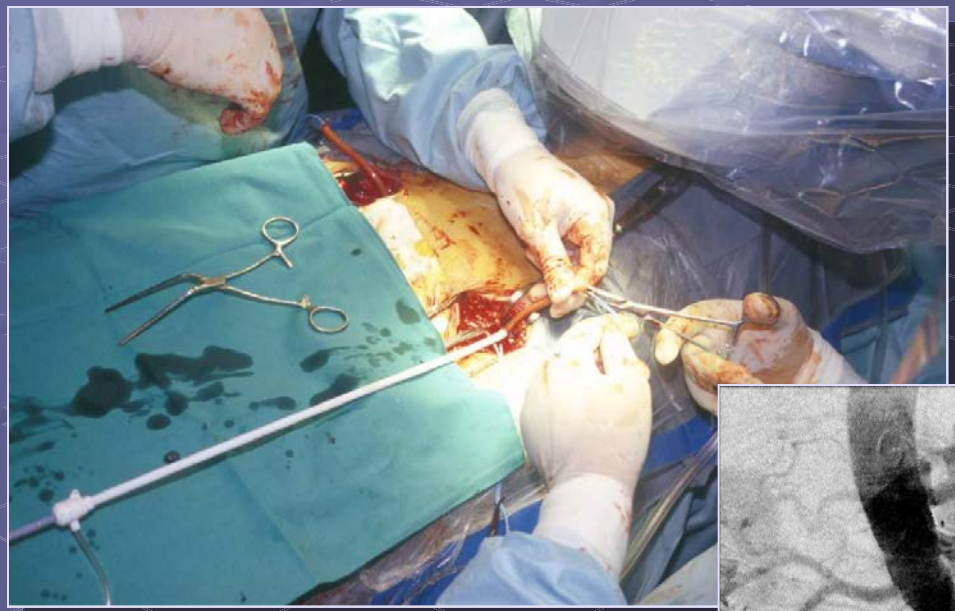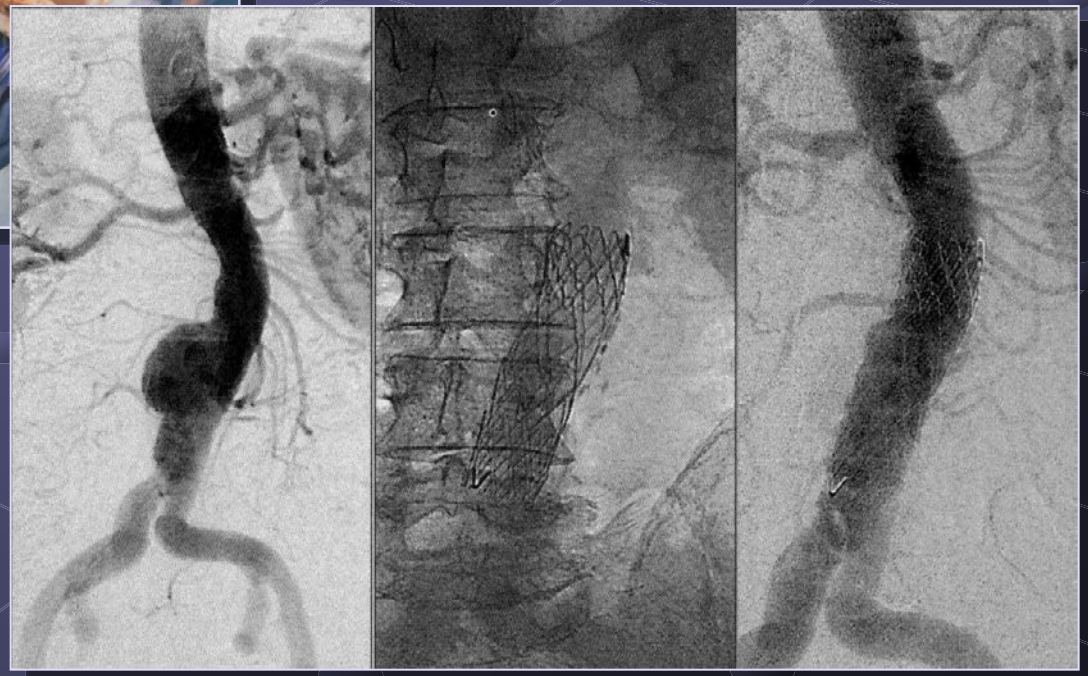
Chirurgia Endovascolare